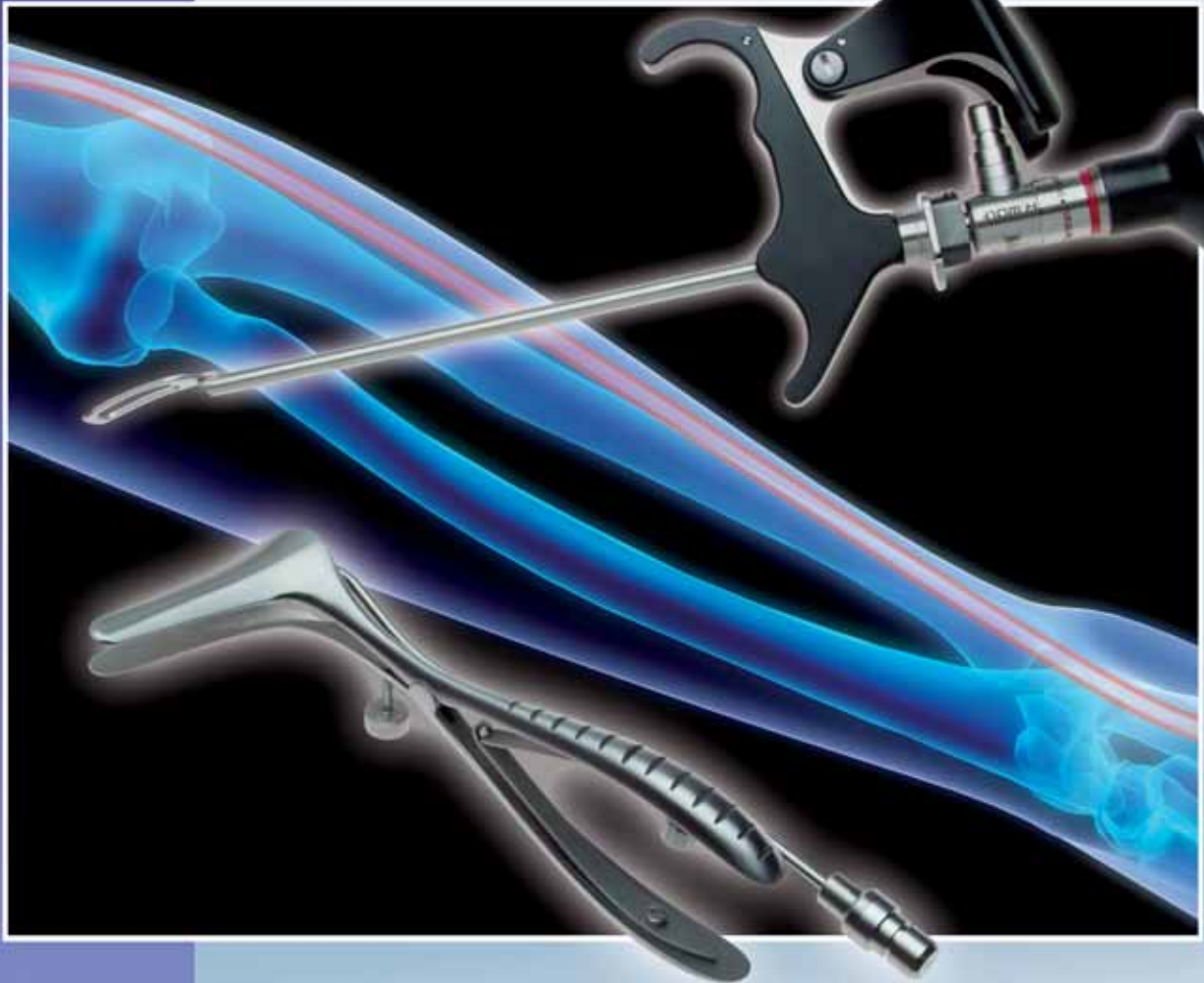



Набор инструментов
для эндоскопически
ассистированной
декомпрессии
локтевого нерва

Набор инструментов для эндоскопически ассистированной декомпрессии локтевого нерва

Введение

Сдавление локтевого нерва в борозде локтевого нерва кзади от медиального надмышелка плечевой кости является вторым по частоте синдромом сдавления периферических нервов после синдрома карпального канала.

До сих пор применялись разнообразные методы лечения, такие как декомпрессия нерва без смещения (декомпрессия «in situ»), с подкожным смещением нерва в вентральном направлении (вентральная транспозиция) или смещение нерва в вентральном направлении под мышцу (субмускулярная транспозиция).

Показатель эффективности таких операций был приблизительно равен 80 – 90 %. Однако, как правило, эти вмешательства требовали выполнения протяженных разрезов.

Благодаря работам Р. Хоффманна и М. Семенова, теперь разработана новая перспективная операционная техника – эндоскопически ассистированная декомпрессия локтевого нерва.

Преимуществами этой эндоскопически ассистированной методики, являются гораздо меньшая протяженность разреза и, одновременно, увеличение длины невролиза.

Это ведет к уменьшению частоты осложнений, быстрому облегчению симптомов и более быстрому выздоровлению по сравнению с классическими операционными техниками.

Анатомия

Локтевой нерв направляясь дистально от плеча проходит кзади от медиального надмышелка плечевой кости в борозде локтевого нерва (кубитальном канале) и переходит на предплечье между двумя головками локтевого сгибателя запястья. Известны следующие анатомические сужения по ходу нерва: проксимально от сустава к плечевой кости находится фиброзная структура (связка Струзерса); По ходу позадимышелковой бороздки нерв находится под связкой Осборна, протянувшейся от медиального надмышелка до локтевого отростка.

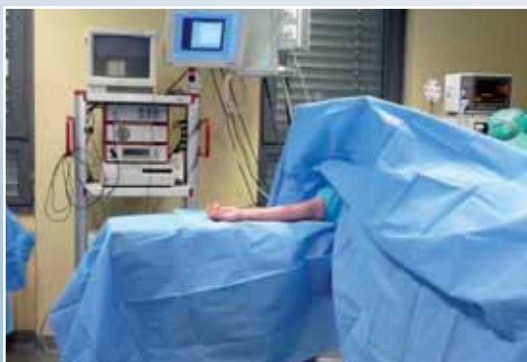Заслугой Хоффманна и Семенова является изучение анатомии проксимального отдела предплечья. Здесь определены три сужения между головками локтевого сгибателя запястья, находящиеся в 3–4,5 см, 5–5,5 см и 7–9 см от центра позадимышелковой бороздки.

При эндоскопически ассистированной декомпрессии можно освободить нерв как в проксимальном, так и в дистальном направлении без необходимости разрезать кожу по всей длине.

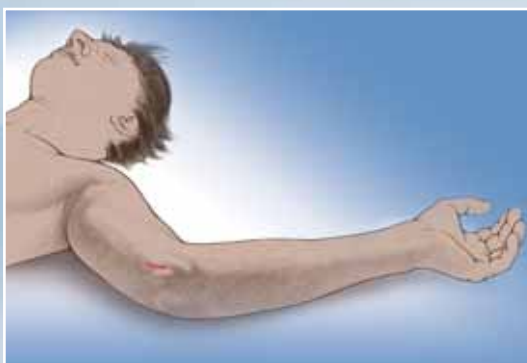Техника операции

Для успеха операции важно правильно расположить пациента. Для упрощения доступа надо, чтобы хирургический стол и столик под руку были как можно выше. Это создаст лучший обзор во время операции.

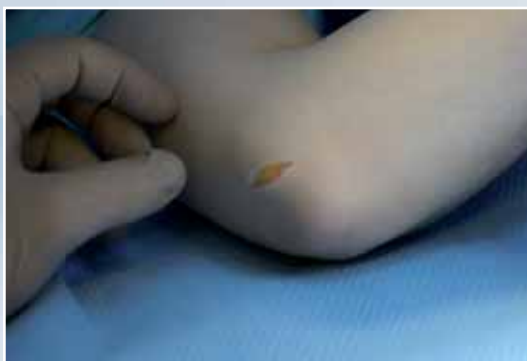Как и остальные вмешательства на верхней конечности, операция проводится под проводниковой анестезией на уровне плечевого нервного сплетения, при необходимости под общей анестезией с наложением жгута.



Операция начинается с разметки разреза кзади от медиального надмыщелка.

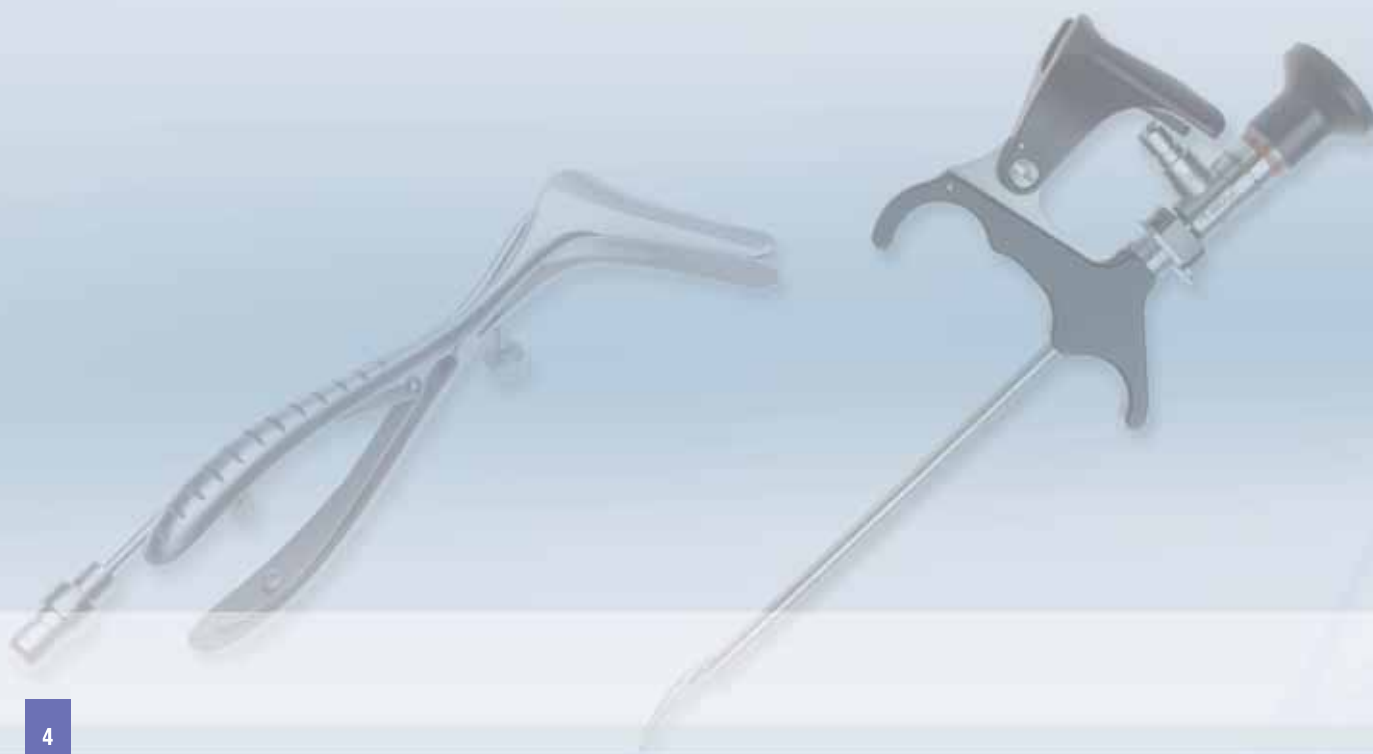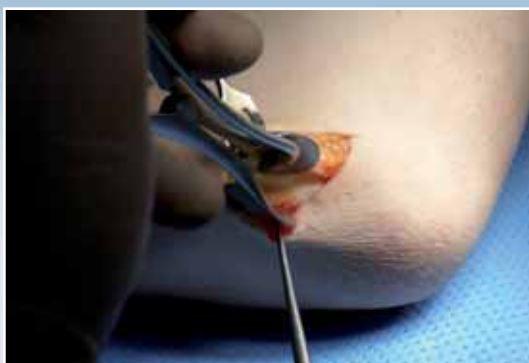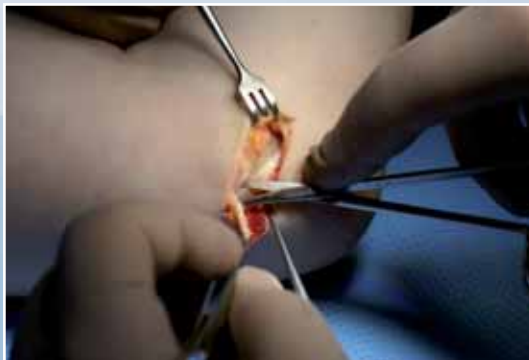


После разреза и рассечения подкожной клетчатки становится виден локтевой нерв кзади от медиального надмыщелка. Локтевой нерв находится в борозде и проходит в проксимальном и дистальном направлениях.

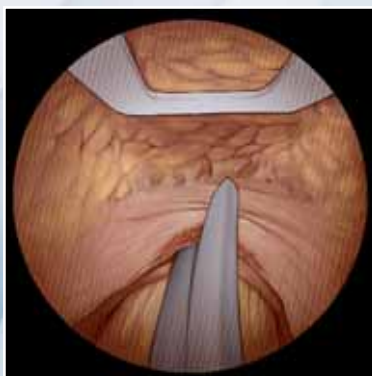


Набор инструментов для эндоскопически ассистированной декомпрессии локтевого нерва

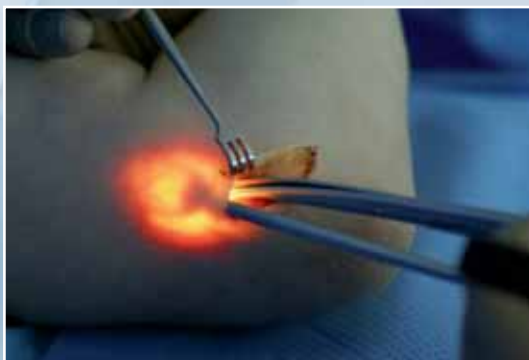Затем в проксимальном направлении кожа отделяется от мягких тканей корнцангом, вследствие чего формируется туннель для последующего рассечения. Затем проводится рассечение в проксимальном направлении при помощи зеркала с подсветкой.



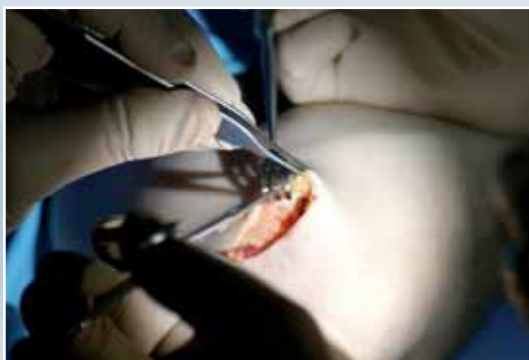
При помощи оптического диссектора локтевой нерв препарируется на расстоянии приблизительно 7-10 см.



На следующем этапе операция продолжается в дистальном направлении.

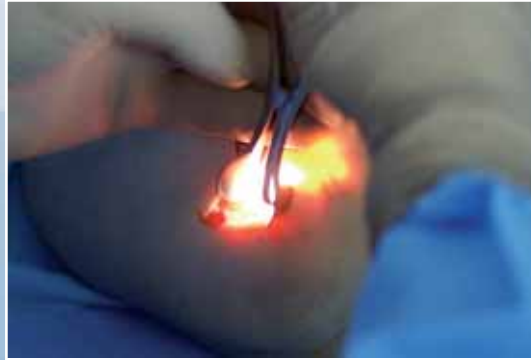

Кожа в дистальном направлении также отделяется корнцангом на первом этапе дистального рассечения.

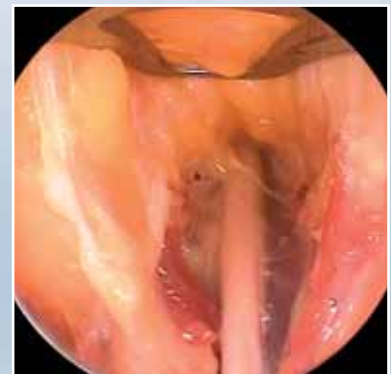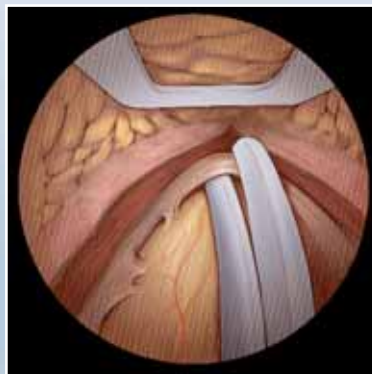
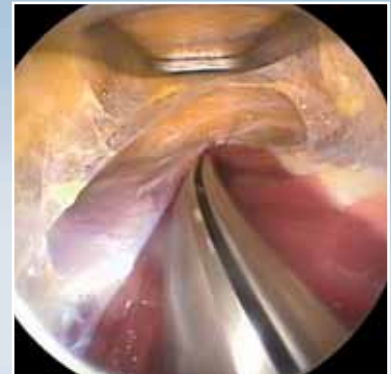

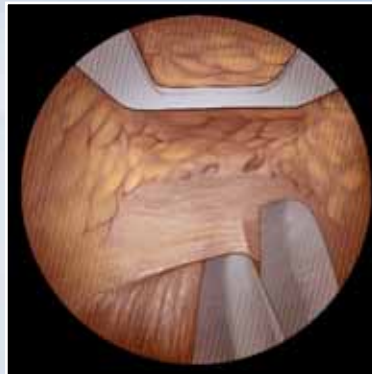
Набор инструментов для эндоскопически ассистированной декомпрессии локтевого нерва

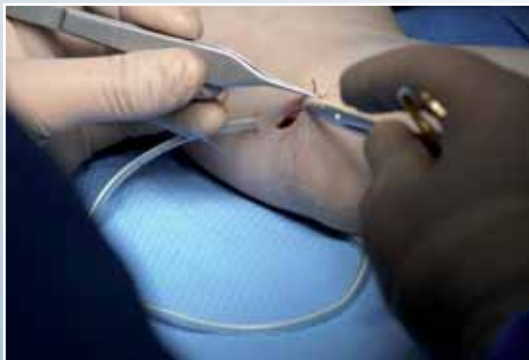Далее вводится зеркало под визуальным контролем и препарируется нерв. На этом этапе надо быть особо осторожным с моторными ветвями нерва.



Затем подкожно вводится оптический диссектор и разделяется фасция мышцы локтевого сгибателя запястья. При разделении фасции следует проявлять осторожность в обращении с кожными нервами, проходящими подкожно над фасцией. Трудности могут встретиться также при обращении с подкожными венами в этой области. После разделения фасции в дистальном направлении нерв препарируется под эндоскопическим визуальным контролем.



Операция завершается введением дренажа по Редону и наложением эластичной давящей повязки на руку.



Послеоперационный период

Дренаж удаляется в первый день после операции. Эластичная повязка необходима в течение последующих четырех недель. Это предотвращает максимальное сгибание и связанное с ним вентральное смещение нерва.

